

# LEVIGARO

## Malignes Melanom

### Dramatische Zunahme in der Schweiz

**Epidemiologie** 1'800 Maligne Melanome werden in der Schweiz jedes Jahr neu diagnostiziert, 270 Patienten sterben daran.

**Risikofaktoren**

- Anzahl (> 50) Muttermale
- Heller Hauttyp, besonders Hauttyp I
- Sonnenbrand während Kindheit und Jugend
- Persönliche oder Familien-Anamnese eines Melanoms
- Immunsuppression

**Früherkennung** Durch regelmässige Untersuchung der Haut können verdächtige Hautveränderungen in einem frühen, noch therapierbaren Stadium erkannt werden.

#### ABCDE-Regel, Warnzeichen

- **A**symmetrie
- **B**egrenzung: unregelmässig
- **C**olor: mehr als eine Farbe
- **D**urchmesser > 6 mm
- **E**volution über die Zeit

Keine Hautexzision  
ohne Histologie

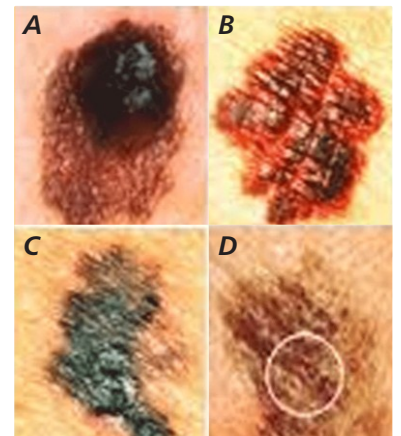
**Abklärung** **Klinik** Visuelle Beurteilung mit dem Dermatoskop  
Suche nach vergrösserten Lymphknoten

**Biopsie** Exzisionsbiopsie, möglichst mit Sicherheitsabstand. Stanzbiopsien tragen das Risiko mangelnder Repräsentanz (→ falsch-negativ) und sind daher zu vermeiden.

**Histologie** Die Exzisionsbiopsie wird vollständig aufgearbeitet, histologisch und immunhistochemisch untersucht und im positiven Fall gemäss WHO-Klassifikation histologisch subtypisiert und nach TNM klassifiziert. Ergänzend schafft der Nachweis spezifischer Mutationen wie BRAF, NRAS und KIT die Grundlage für eine optimierte, spezifische Therapie.

**Material** Exzisionsbiopsie in Formaldehyd 4%, pH 7.4

**Preis** Gemäss Tarmed und Eidgenössischer Analysenliste



**ABCD-Kriterien:**  
**A**symmetrie, **B**egrenzung,  
**C**olor, **D**urchmesser

#### Information Literatur auf Anfrage

Dr. med. Heiner Adams, FMH Pathologie  
Dr. med. Dr. phil. II Bernd Sasse, FMH Pathologie  
PD Dr. med. Andreas Zettl, FMH Pathologie, Leiter Pathologie  
Dr. med. Robert Lemoine, FMH Pathologie, Viollier Weintraub SA  
Dr. med. Didier Sarazin, FMH Pathologie, Zytopathologie, Viollier Weintraub SA  
Dr. med. Elizabeth Tschanz, FMH Pathologie, Dermatopathologie, Viollier Weintraub SA  
Dr. med. Dominique Weintraub, FMH Pathologie, Zytopathologie, Leiterin Viollier Weintraub SA  
Dr. med. Oliver Gugerli, FMH, Dermatopathologie  
Dr. med. Régine Ketterer, FMH, Dermatopathologie  
Dr. med. Maxime Vernez, FMH, Dermatopathologie  
Dr. med. Brigitte Vion-Gauthey, FMH, Dermatopathologie  
Dr. med. Sonja Vollenweider Roten, FMH, Dermatopathologie

**Redaktion** Dr. med. Dieter Burki, FAMH Labormedizin, Bereichsleiter Produktion West  
contact@viollier.ch | www.viollier.ch