

Oxyuren: *Enterobius vermicularis*

Klebestreifentest für Ei-Nachweis

Indikation

Pruritus ani

Epidemiologie

Enterobius vermicularis (Madenwurm) kommt weltweit, vor allem in gemässigten Zonen vor und findet sich überwiegend bei Kindern.

Das Weibchen wandert nachts zum Anus und legt dort seine Eier ab. Durch Kratzen der Perianalregion gelangen die Eier unter die Fingernägel. Mögliche Folgen sind eine Hand-zu-Mund-Selbstinfektion sowie die Übertragung von einer Person zur anderen, typischerweise in Krippen, Schulen und in der Familie.

Klinik

Die meisten Madenwurminfektionen bleiben asymptomatisch. Das Kardinalsymptom ist ein verstärkt nachts auftretender, perianaler Juckreiz. Durch Exkoriationen kann es zu bakteriellen Superinfektionen kommen.

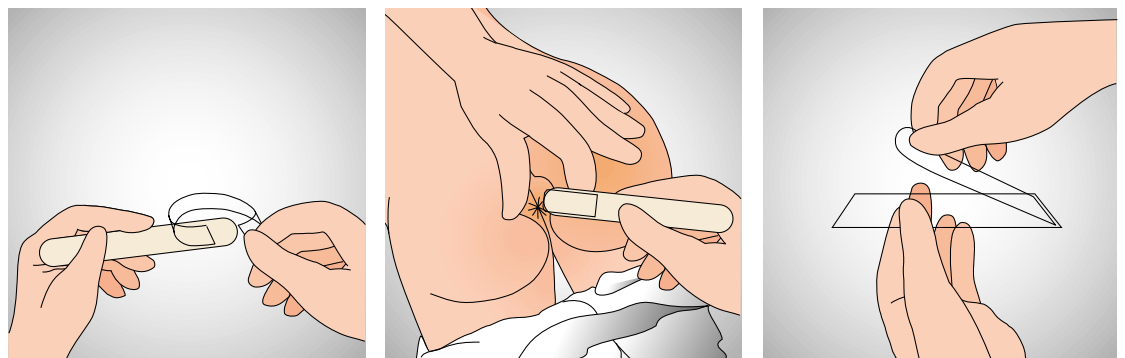
Diagnose

Die Diagnosestellung erfolgt durch den mikroskopischen Nachweis der Eier mittels des Klebestreifentests. Gelegentlich sind mehrere Entnahmen notwendig.

Eosinophilie und IgE-Erhöhen sind selten. Die Stuhluntersuchung auf Wurmeier ist nicht geeignet, da die Sensitivität nur etwa 5% beträgt.

Methode

Das Material wird mit Hilfe eines Abklatschpräparates der Perianalregion gewonnen. Dies muss unbedingt morgens vor dem Waschen und vor dem ersten Stuhlgang erfolgen. Benötigt werden ein durchsichtiger Klebestreifen, ein Zungenspatel und ein Objektträger.



1. Ein Stück Klebestreifen mit der Klebeseite nach aussen U-förmig um einen Zungenspatel kleben.
2. Das Gesäss des Patienten spreizen und die Analfalten mit dem Klebestreifen abtupfen.
3. Den Klebestreifen auf den Objektträger kleben.

Material

Bact./Cyt. Slide, weiss Nr. 30

Tarif

25 TP / CHF 25.–

Information

Dr. med. Olivier Dubuis, FAMH Mikrobiologie, Abteilungsleiter Bakteriologie
Louis Herrmann, Cheflaborant, Abteilung Bakteriologie

Oxyures: *Enterobius vermicularis*

Test au ruban adhésif pour la mise en évidence des œufs

Indication

Prurit anal

Epidémiologie

Enterobius vermicularis (oxyure) est cosmopolite et est plus particulièrement répandu dans les zones tempérées. Il se rencontre surtout chez les enfants.

Les femelles migrent pendant la nuit vers l'anus pour y pondre leurs œufs. Les œufs parviennent sous les ongles lorsque le sujet se gratte la région anale. L'auto-infestation chez l'enfant qui porte ses doigts à la bouche, de même que la transmission d'une personne à l'autre, le plus souvent dans les crèches, les écoles et le milieu familial sont très fréquentes.

Clinique

La plupart des infections sont asymptomatiques. Le symptôme cardinal est un prurit anal vespéral. Les excoriations peuvent favoriser l'apparition d'infections bactériennes secondaires.

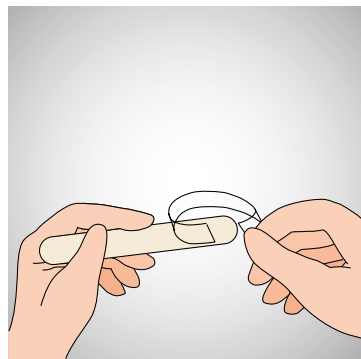
Diagnostic

L'examen est effectué par application d'un ruban adhésif sur la marge anale puis par recherche des œufs au microscope. Plusieurs prélèvements sont parfois nécessaires.

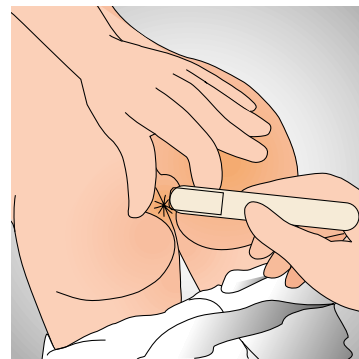
L'éosinophilie et l'augmentation des IgE sont rares. L'examen microscopique des selles ne révèle qu'exceptionnellement des œufs, avec une sensibilité d'environ 5%.

Méthode

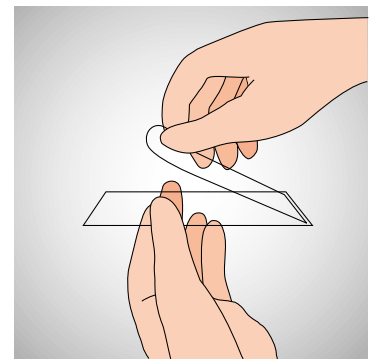
Le matériel est prélevé par application d'un ruban adhésif sur la marge anale. Cette opération doit impérativement avoir lieu le matin avant la toilette et avant d'aller à la selle. Il faut disposer d'un ruban adhésif transparent, d'un abaisse-langue et d'une lame porte-objet.



1. Fixer le ruban adhésif, la face collante à l'extérieur, sur un abaisse-langue de manière à former un U.



2. Ecarter les fesses du patient et appliquer le ruban adhésif sur les plis anaux.



3. Coller le ruban adhésif sur une lame porte-objet.

Matériel

Lame bact./cyt., blanc, N° 30

Tarif

25 PT / CHF 25.–

Information

Dr med. Olivier Dubuis, spécialiste FAMH en microbiologie, responsable du département Bactériologie
Louis Herrmann, chef-laborantin, département Bactériologie

Ossiuri: *Enterobius vermicularis*

Determinazione delle uova con nastro adesivo

Indicazione

Prurito anale

Epidemiologia

Enterobius vermicularis (ossiuro) è presente ubiquitariamente sulla terra, in particolare nelle zone a clima moderato, e si riscontra prevalentemente nei bambini.

La femmina migra nottetempo in direzione dell'ano per deporre le uova. Grattando la regione perianale le uova si possono depositare sotto le unghie. Vi è quindi la possibilità di propagazione dell'infezione fecale – orale, così come la propagazione da persona a persona principalmente in asili nido, scuole o famiglie.

Clinica

La maggior parte delle infestazioni da ossiuri sono asintomatiche. Il sintomo cardinale è il prurito perianale, principalmente notturno. A causa di escoriazioni si possono verificare delle sovrainfezioni batteriche.

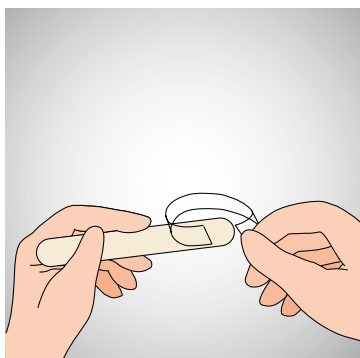
Diagnosi

La diagnosi viene posta tramite la visione delle uova sotto il microscopio dopo prelevamento di materiale con nastro adesivo. Occasionalmente sono necessari più prelievi.

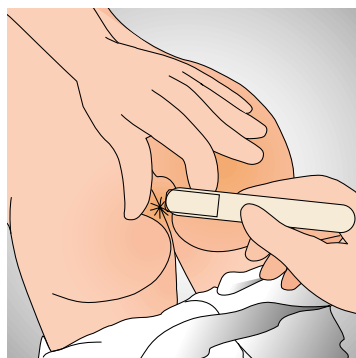
Un'eosinofilia e l'aumento delle IgE sono una rarità. La ricerca degli ossiuri nelle feci non appare un test adeguato, in quanto la sensibilità di tale esame è solo del 5%.

Metodo

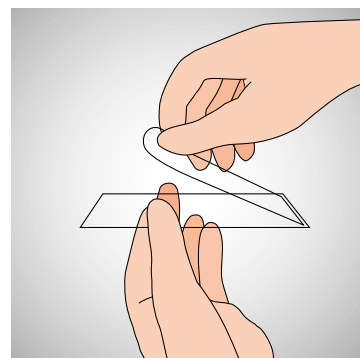
Il materiale viene prelevato con l'applicazione di un nastro adesivo trasparente alla regione perianale. Lo scotch dovrà essere applicato la mattina presto prima dell'igiene e prima della defecazione. Si necessiterà di un pezzo di nastro adesivo, di una spatola abbassalingua e di un vetrino.



1. Piegare un pezzo di nastro adesivo a forma di U ed applicarla con la parte che incolla verso l'esterno su di un abbassalingua.



2. Divaricare i glutei del paziente e passare ripetutamente sulle plieche anali con il nastro adesivo.



3. Incollare il nastro adesivo sul vetrino.

Materiale

Vetrino batt./cit., bianco no 30

Tariffa

25 PT / CHF 25.–

Informazioni

Dr. med. Olivier Dubuis FAMH microbiologia, responsabile batteriologia
Louis Herrmann, capolaboratorio batteriologia